



長野県理学療法士協会  
スポーツサポート部 高校野球サポート



佐久平整形外科クリニック 久保大輝

## 捻挫や打撲、筋損傷などの外傷に対する 初期加療と復帰に向けた対応

- ・ 外傷のなかでも発生頻度が高い『足の捻挫』と『肉ばなれ』の情報をまとめました。
- ・ 実際に捻挫をしてしまった時の『応急処置』と『テーピング』、予防のための『ウォームアップ』も提供します。
- ・ 早期復帰のためには適切な診断・治療が必要です。症状が強い場合は医療機関の受診をお勧めします。

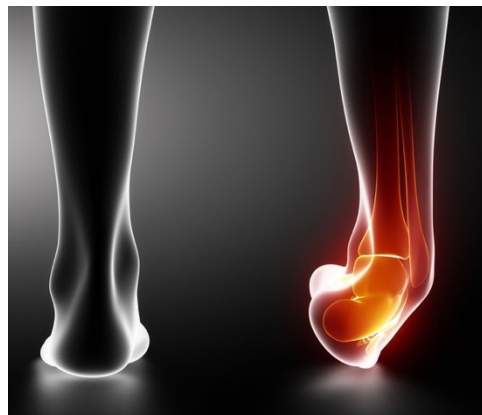※QRコードより動画で確認が出来ます。



# 足の捻挫

## (足関節外側側副靭帯損傷)

足の捻挫は多くの場合、足首が内側に捻られること（内反）で受傷します。その時には足外側の靭帯が傷つきます。



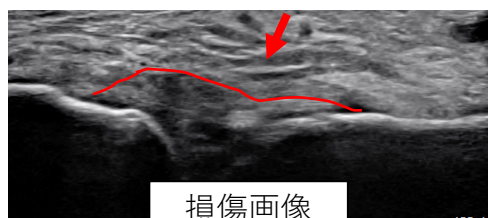
診断は超音波検査やMRIを用います。

超音波画像では靭帯繊維の乱れや、不安定性がみられます。場合によっては皮膚表面から内出血がみられることもあります。適切な診断・治療を受けるために、日常生活ができないくらいの症状の場合は医療機関への受診をおすすめします。

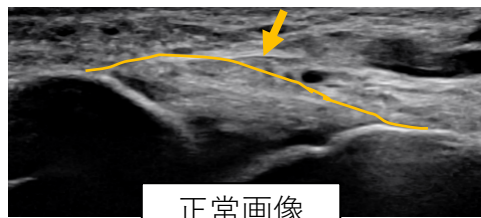
### 靭帯損傷の重症度分類

I 度（軽症）	II 度（中症）	III 度（重症）
前距腓靭帯・踵腓靭帯の部分断裂	前距腓靭帯の単独断裂	前距腓靭帯・踵腓靭帯の断裂

### 超音波画像



損傷画像



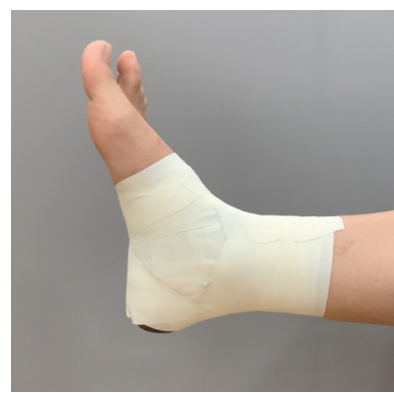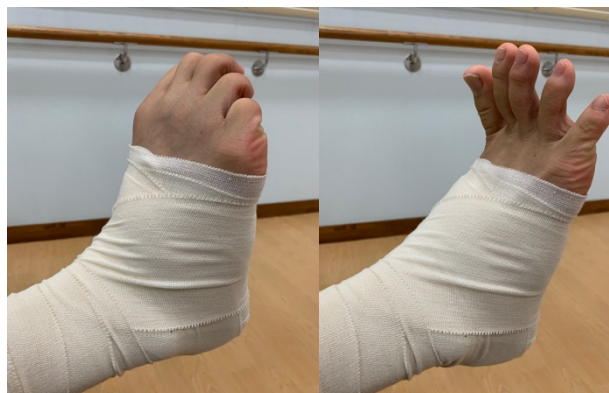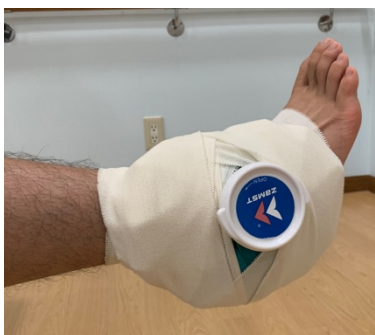正常画像

傷ついた靭帯はしっかり治さないと、靭帯の強度が弱くなったまま回復してしまいます。靭帯の強度が弱いと、足関節が不安定となり捻挫を繰り返す（くせになる）ようになります。足関節が不安定にならないようにするためには、適切な応急処置と治療が必要です。

応急処置：RICE処置  
(アイシング)

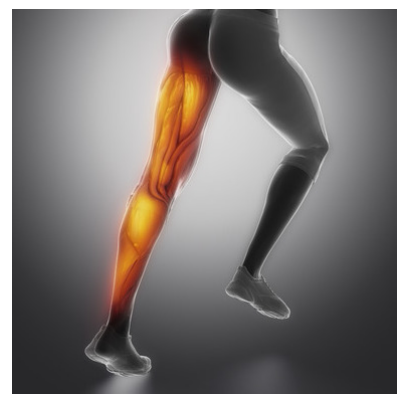
治療急性期：足趾グーパー  
浮腫み軽減、足趾機能維持

テーピング



# 肉ばなれ（筋損傷・筋断裂）

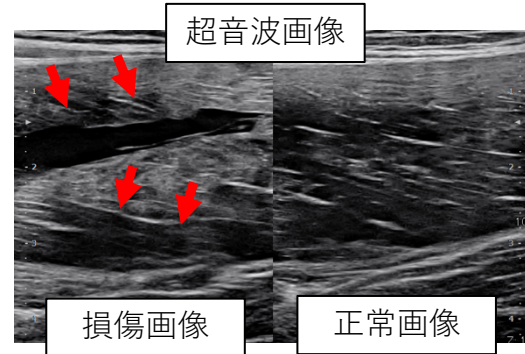
肉ばなれ（筋損傷・筋断裂）は、太ももの前面（大腿四頭筋）、太ももの後面（ハムストリングス）、ふくろはぎ（下腿三頭筋）に好発します。



原因の1つにウォーミングアップ不足が挙げられます。走っている時に太ももやふくろはぎに急に強い痛みが生じ、歩けなくなるような場合は肉ばなれが疑われます。診断は超音波検査やMRIを用います。超音波画像では筋肉の繊維の乱れや、出血がみられます。場合によっては皮膚表面から陥凹がみられることもあります。適切な診断・治療を受けるために、日常生活ができないくらいの症状の場合は医療機関への受診をおすすめします。


## 奥脇分類

損傷型	障害部位の状態	競技復帰の目安 (週：平均±S.D)
I型 (軽症)	筋内出血	1.5 ± 0.7
II型 (中症)	腱膜・筋内腱損傷 筋腱移行部部分断裂	5.6 ± 2.6
III型 (重症)	腱性部・筋腱移行部の断裂、裂離損傷	20.0 ± 4.9 (手術適応)




治療は応急処置と状態に合わせたストレッチが中心です。急性期：圧迫・固定、物理療法 回復期：マッサージ、テーピングなど重要なこととして、再発のリスク（くせになる）があります。そうしないためにも適切な予防と治療が重要です。ウォームアップではダイナミックストレッチが有効です。

## 回復期の対応：テーピング

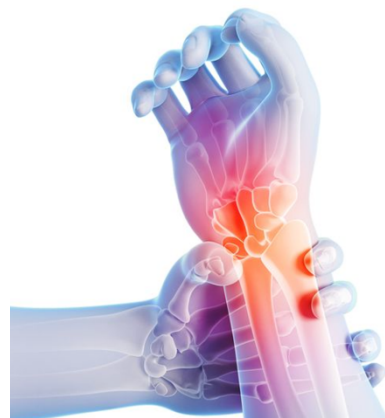

## ダイナミックストレッチ例：前後足振り



# 手関節TFCC損傷 (三角繊維軟骨複合体損傷)

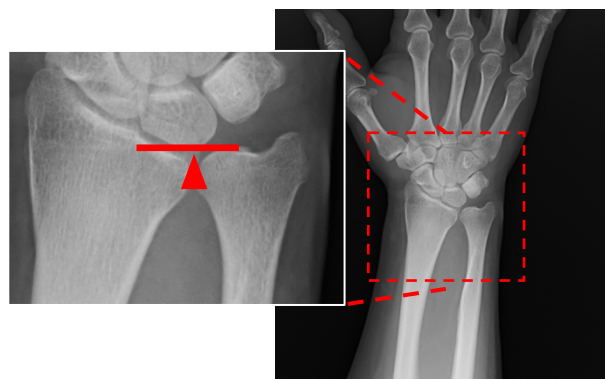
TFCC（三角繊維軟骨複合体）損傷は手首の尺側（小指側）に痛みを生じる疾患です。野球ではバッティングの際に痛みが出現することが多いです。



受傷機転は手をついたり、捻りを強制されるといった外傷によるものもありますが、野球のバッティングなど手関節を反復的に過用することによってストレスがかかり受傷することも多いです。また尺骨が橈骨よりも長い状態だと誘因なく発症することもあります。

診断は圧痛部位やストレステストなどの理学所見と単純レントゲン撮影やMRIの画像所見を用います。適切な診断・治療を受けるために、日常生活ができないくらいの症状の場合は医療機関の受診をおすすめします。

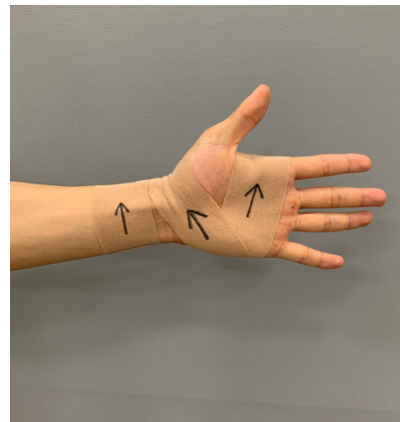
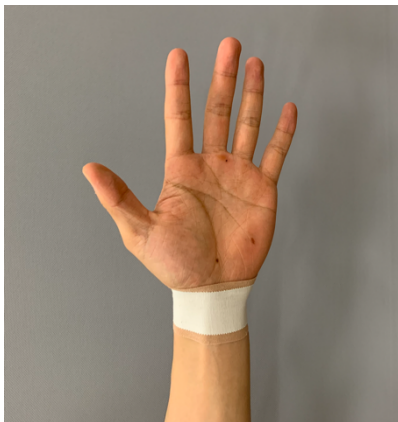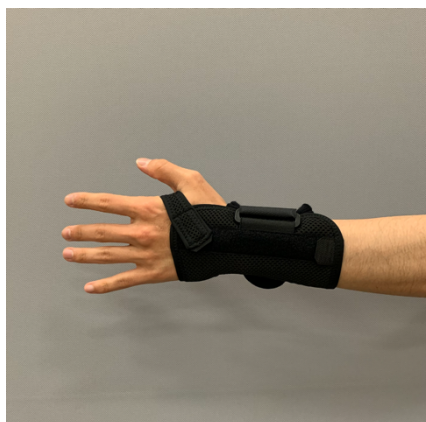尺骨が橈骨よりも長い状態  
ulnar plus variance



治療は保存療法と手術療法があります。保存療法ではテーピングやサポーター固定、物理療法などを行います。損傷がひどい場合や保存療法で改善しない場合は手術療法になります。

保存療法：装具固定

保存療法：テーピング



# 応急処置（RICE処置）

RICE処置とは捻挫や打撲、肉ばなれなどをしてしまった際に、悪化を防ぎ、回復を早めるために行う応急処置です。  
受傷後の適切な対処で復帰時期に影響が出ます。

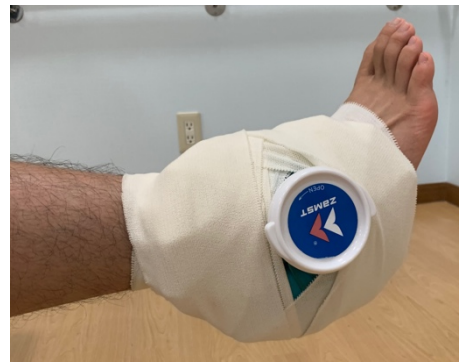**安静（Rest） 冷却（Icing） 圧迫（Compression） 挙上（Elevation）**  
これら4つの頭文字をとり **RICE処置** と言われています。

## 安静（Rest）

受傷後、患部はできるだけ動かさず、安静を保ちます

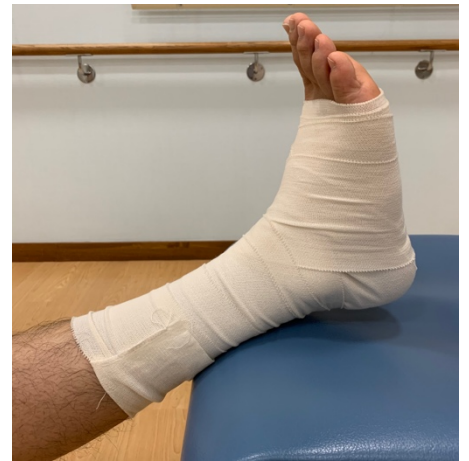## 冷却（Rest）

氷嚢や保冷剤などで患部を冷やします。  
15分~20分冷やす、15分~20分休憩を繰り返します。  
痛み・腫れを軽減させます。



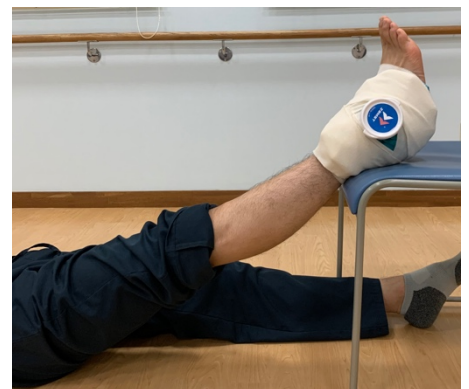## 圧迫（Compression）

腫れている部位を包帯等で圧迫します。  
包帯などを巻く際は末梢（足先）から巻いていきます。  
腫れ・浮腫みを軽減させます。



## 挙上（Elevation）

患部を心臓より高い位置に挙上します。  
腫れ・浮腫みを軽減させます。

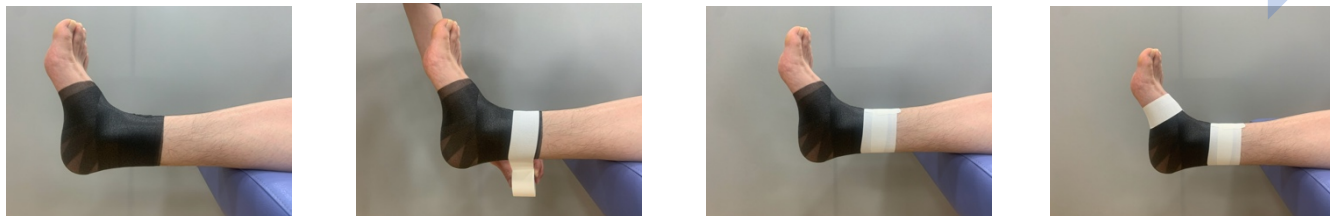


# 足の捻挫のテーピング 足関節外側側副靭帯損傷

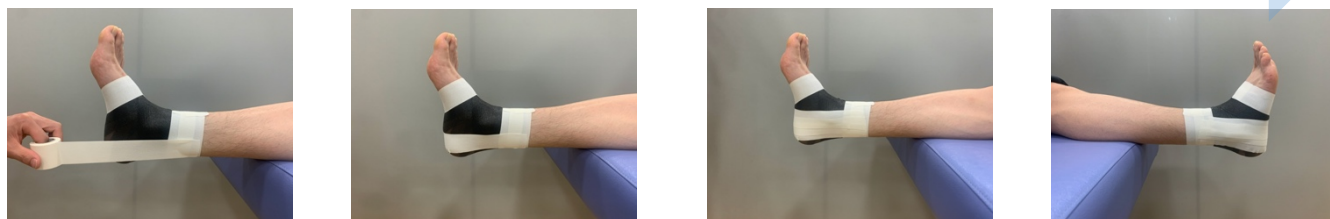
テーピングは痛みの軽減、ケガの予防や再発防止、パフォーマンスアップに効果があります。

注意) 怪我の回復を促す(治す)ものではありません。  
今回は非伸縮性のホワイトテープを使用しています。非伸縮性テープは固定力に優れる分、巻くのは少し難しくなります。

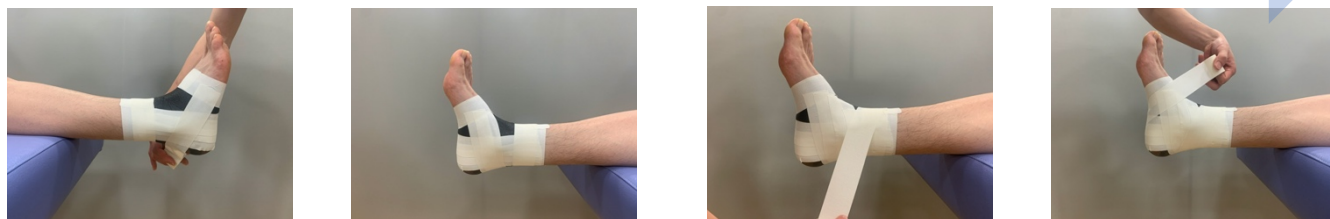
①アンダーラップ ②アンカー：すねに2本、足部に1本巻く



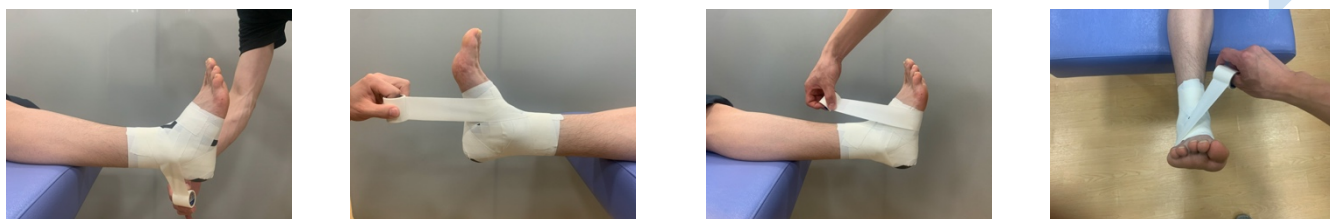
③スターアップ：内側から外側へずらしながら3本巻く



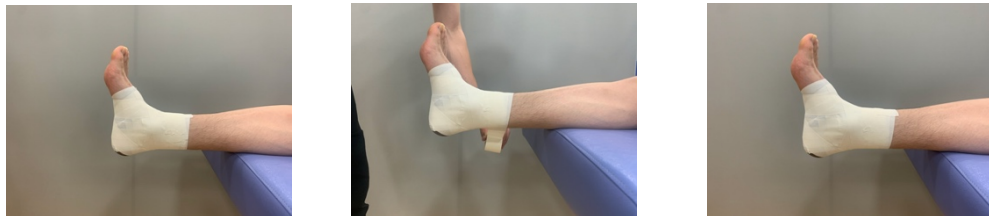④ホースシュー：ずらしながら3本巻く ⑤外側ヒールロック



内側ヒールロック ⑦フィギュアエイト：すねから土踏まずを通して



8の字に1周巻く ⑧アンカーをすね、足部に巻いて完成!



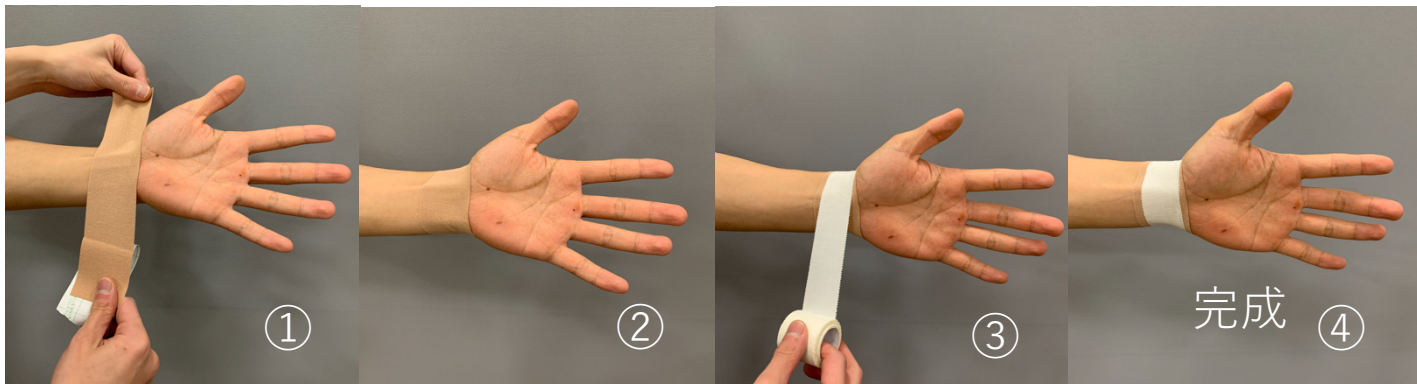
# 手首のテーピング TFCC損傷

テーピングは痛みの軽減、ケガの予防や再発防止、パフォーマンスアップに効果があります。

注意) 怪我の回復を促す(治す)ものではありません。  
今回はホワイトテープとキネシオテープを使用しています。  
キネシオテープは筋肉や関節のサポートに用いられます。

## 手首が痛い、ぐらぐらする：疲労予防

使用するテープ：キネシオテープ50mm、ホワイトテープ38mm

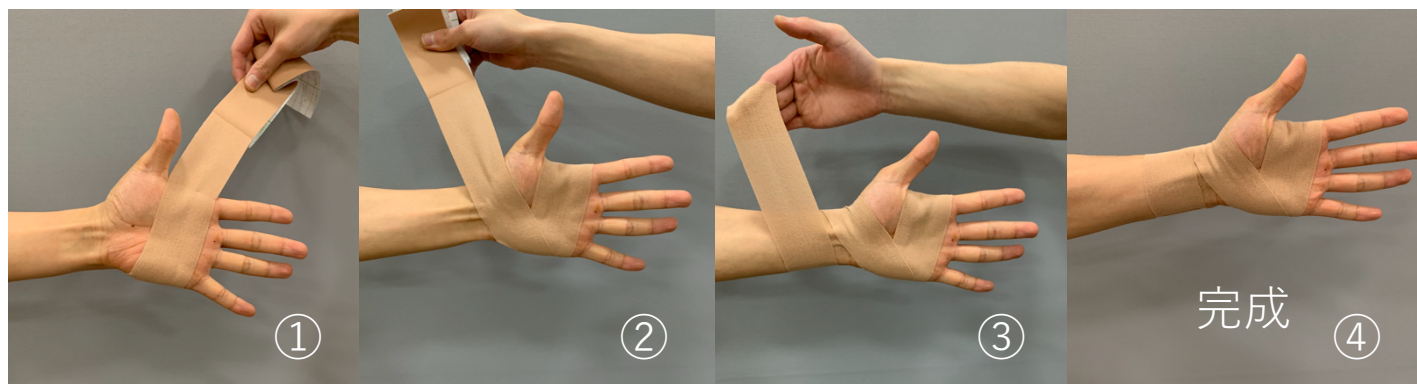


手首にキネシオテープを1周巻く  
テープを締め付けすぎないように注意

ホワイトテープを①②と同じように巻く  
手首が固定できれば完成

## 手首の小指側が痛い：手首の尺屈制限

使用するテープ：キネシオテープ50mm



小指の付け根あたりを起点に  
キネシオテープを1周巻く。  
そのまま手首に斜めに巻いていく


手首に1~2周巻く

手首で止めて完成

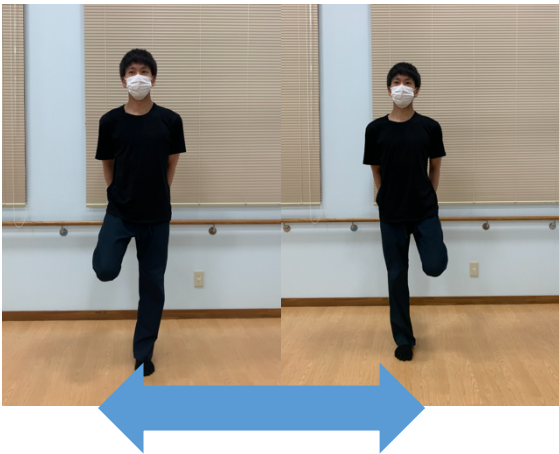
# ウォーミングアップ ～ダイナミックストレッチ～

障害予防のために、ウォーミングアップは体を動かしながら行うダイナミックストレッチが有効です。筋肉を収縮させたり伸ばしたりさせることで、体を温め、パフォーマンスを発揮しやすくします。


ダイナミックストレッチ①：足上げ



ダイナミックストレッチ②：膝曲げ



ダイナミックストレッチ③：前後足振り






# ウォーミングアップ ～ダイナミックストレッチ～

障害予防のために、ウォーミングアップは体を動かしながら行うダイナミックストレッチが有効です。筋肉を収縮させたり伸ばしたりさせることで、体を温め、パフォーマンスを発揮しやすくします。


ダイナミックストレッチ④：左右足振り



ダイナミックストレッチ⑤：股関節外旋




ダイナミックストレッチ⑥：股関節内旋



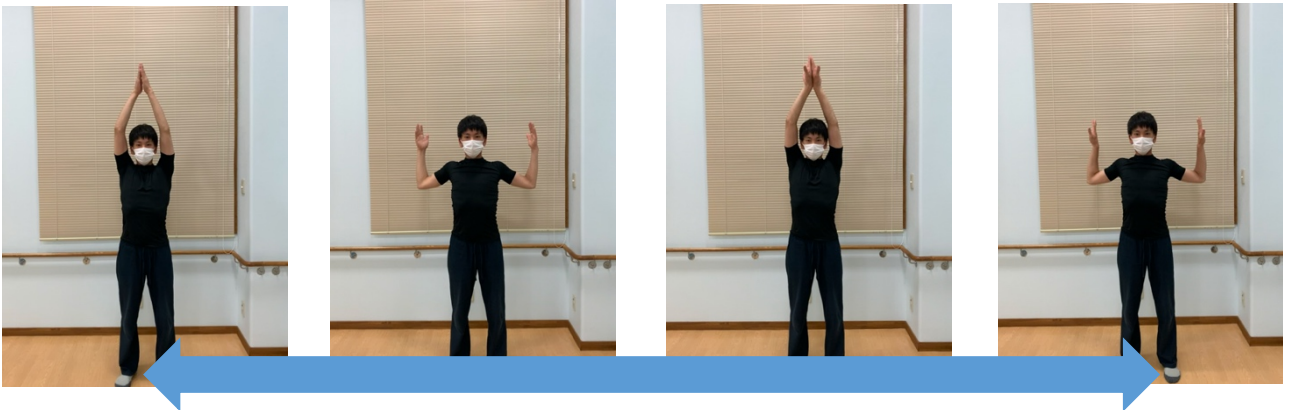
# ウォーミングアップ ～ダイナミックストレッチ～

障害予防のために、ウォーミングアップは体を動かしながら行うダイナミックストレッチが有効です。筋肉を収縮させたり伸ばしたりさせることで、体を温め、パフォーマンスを発揮しやすくします。

ダイナミックストレッチ⑦：ツイストランジ



ダイナミックストレッチ⑧：肩関節・肩甲骨1



ダイナミックストレッチ⑨：肩関節・肩甲骨2

